Aus der kieferorthopädischen Abteilung
(Leiter Prof. Dr. Fritz Jung)
der Klinik und Poliklinik für Zahn-, Mund- und Kieferkrankheiten (Direktor: Prof. Dr. Dr. Martin Herrmann)
der Johannes Gutenberg-Universität in Mainz

Röntgenologische Darstellung der physiologischen Entwicklung des zweiten unteren Prämolaren.

- - - - -

Inaugural - Dissertation
zur
Erlangung der Doktorwürde
der
Hohen Medizinischen Fakultät
der
Johannes Gutenberg-Universität
Mainz

vorgelegt von
Anita Andreas
geb. Heiwinkel
Zahnärztin aus
Danzig-Langfuhr

1957

Aus der kieferorthopädischen Abteilung
(Leiter Prof. Dr. Fritz Jung)
der Klinik und Poliklinik für Zahn-, Mund- und Kieferkrankheiten (Direktor: Prof. Dr. Dr. Martin Herrmann)
der Johannes Gutenberg-Universität in Mainz

Röntgenologische Darstellung der physiologischen Entwicklung des zweiten unteren Prämolaren.

R. UNIV. BIBLIOTHEEK LEIDEN

Inaugural - Dissertation
zur
Erlangung der Doktorwürde
der
Hohen Medizinischen Fakultät
der
Johannes Gutenberg-Universität
Mainz

vorgelegt von
Anita Andreas
geb. Heiwinkel
Zahnärztin aus
Danzig-Langfuhr

Dekan : Prof. Dr. U. Köttgen

Referent : Prof. Dr. F. Jung

Datum des Diploms 19. Aug. 1957

Meinen Eltern gewidmet

Inhaltsverzeichnis

	Seite
1. Einleitung	4
2. Literatur	5
3. Eigene Untersuchungen a) Patientengut und Röntgentechnik. b) Vorbemerkung.	9 -
4. Ergebnisse Röntgenologische Darstellung und Beschreibung der physiologischen Entwicklung des zweiten unteren Prämolaren.	12
5. Diskussion a) Vergleiche eigener Untersuchungen mit beschriebenen. b) Stellungnahme zu Spätanlage.	28 3o
6. Schluß Zusammenfassung der Untersuchungsergebnisse.	32
7. Literaturverzeichnis	34

1. Einleitung

Die Nichtanlage eines bleibenden Zahnes ist ein häufiger Befund, der im kieferorthopädisch zu behandelnden Gebiß die Behandlungsmaßnahmen wesentlich mitbestimmt. Es wird deshalb immer wieder darauf hingewiesen, daß vor Beginn jeder kieferorthopädisc hen Behandlung im Milch- und Wechselgebiß eine röntgenologische Kontrolle aller klinisch nicht sichtbaren Zähne unbedingt notwendig ist.
Die vorliegende Arbeit beschäftigt sich mit dem zweiten unteren Prämolaren, der besonders häufig nicht angelegt ist, und der röntgenologischen Darstellung seiner physiologischen Entwicklung.

Es erschien interessant, die Stadien seiner zeitlichen Entwick - lungsstufen vom ersten Erscheinen des Zahnkeimes im Röntgenbild bis zum abgeschlossenen Wurzelwachstum des Zahnes noch einmal nachzuprüfen, da in neuerer Zeit entwicklungsfähige Spätanlagen von Prämolaren beschrieben worden sind, die auch therapeutisch berücksichtigt wurden.

2. Literatur

Im Schrifttum ist seit Ende des 19. Jahrhunderts von Zahnunterzahl berichtet worden. Damals konnten jedoch nur Vermutungen über die Ursachen des Fehlens eines Zahnes aufgestellt werden. Ob ein Zahn nicht-angelegt oder ob er verlagert war, konnte man nicht mit Sicherheit sagen. Durch Einführung des Röntgenogramms in die medizinische Diagnostik waren hier exakte Differentialdiagnosen möglich.

Das Fehlen von Zähnen nach Abschluß des Zahnwechsels hat verschiedene Ursachen. F. A s c h e r gibt eine Einteilung in drei Gruppen :

Gruppe 1 : Keine Keimanlage.

Gruppe 2 : Keimanlage, Zahn kommt aber nicht zustande, weil Hemmung im Ektoderm oder konstitutionelle pathologische Vorgänge die Ausbildung verhindern.

Gruppe 3 : Keimanlage und Tendenz zum Wachstum, aber Schädigung oder gegebenenfalls auch Totalverlust durch lokale und allgemeine Ursachen.

Zur Gruppe 1 gehört die Unterzahl bestimmter Zähne oder Zahngruppen, die als progressiver phylogenetischer Vorgang angesehen wird. (A d l o f f , R ö s e , B o l k , T r a u n e r , D o l d e r , K o r k h a u s) Sie wird mit der Reduktions- oder der Konkrescenztheorie erklärt.

Die Vertreter der Reduktionstheorie nehmen als Folge mangelnder Funktion des Kieferapparates eine Verkürzung der Kiefer mit Verminderung der Zahnzahl an. Der zweite Prämolar und der dritte Molar werden nicht mehr angelegt sein. An Stelle des zweiten Prämolaren wird der zweite Milchmolar zum ersten Molaren im bleibenden Gebiß. Das Zukunftsgebiß hätte also nach dieser Theorie einen Prämolaren und drei Molaren.

Dem gegenüber erklären die Vertreter der Konkrescenztheorie die Zahnunterzahl durch das Zusammenschmelzen zweier nebeneinander liegender Keime verschiedener Dentitionen zu einem Zahn. Auf diese Weise soll eine höhere Differenzierung des entstehenden Zahnes herbeigeführt werden.

Die Vermutung, daß in vielen tausend Jahren durch immer geringe-

ren Gebrauch der Zähne und Kiefer die oberen seitlichen Schneidezähne, die Weisheitszähne und die unteren zweiten Prämolaren nicht mehr im menschlichen Gebiß vorhanden sein werden, werden von H. E u l e r angezweifelt. Er fand nämlich an Gebissen von 4000 Jahre alten Schädeln die Zahnunterzahl in fast gleicher Häufigkeit, wie sie in neueren Statistiken beschrieben wird.
Als rein mechanische Ursache für das häufige Fehlen des unteren Weisheitszahnes wird der Platzmangel am Ramus ascendenz, für den oberen seitlichen Schneidezahn die Grenze zwischen Os incisivum und Os maxillare angenommen. (S c h w e i t z e r , T r a u n e r) Untersuchungen von G. P o l i t z e r und J. W e i z e n b e r g an großem Embrionenmaterial erbrachten den Beweis, daß die Grenze zwischen medianem und lateralem Stirnfortsatz durch den Keim des lateralen Schneidezahnes geht. Für das Fehlen dieses Zahnes wird eine den Kiefer vertikal durchschneidende " Epithelmauer " verantwortlich gemacht, die sich während der Nasenentwicklung bildet und zur Zeit der Zahnkeimentwicklung in manchen Fällen noch vorhanden ist. Durch die Interferrenz der beiden Epithelgebilde (Zahnleiste und Epithelmauer) soll es zur Unterdrückung der Anlage kommen.
Nach G. K o r k h a u s kommen der Häufigkeit nach zur Nichtanlage :
1. Die oberen seitlichen Schneidezähne.
2. Die Weisheitszähne.
3. Die unteren zweiten Prämolaren.
4. Die unteren ersten Schneidezähne.
Die Eckzähne dagegen seien fast immer angelegt.
In neuerer Zeit ergaben Untersuchungen von J. Krenzien und von H. M ü l l e r eine häufigere Unterzahl der unteren zweiten Prämolaren gegenüber den oberen seitlichen Schneidezähnen.
Die Vererbung der Nichtanlage bestimmter Zähne und damit ein immer häufigeres Auftreten dieser Anomalie im Sinne der phylogenetischen Gebißreduktion ist noch ungewiß. G. K o r k h a u s nimmt eine Reizfortleitung mangelhafter oder übermäßiger Funktion über die elterliche Pulpa zu den Keimzellen und damit auf den kindlichen Organismus an. Die Ergebnisse der neueren Zwillingsfor -

schung (P r a e g e r , K o r k h a u s , R i t t e r) sprechen für einen dominanten Charakter im Erbgang der Nichtanlage. G. S c h w e i t z e r glaubt an eine 'recessive Mutation' eines oder mehrerer Gene, die an der Bildung der Zähne beteiligt sind. Er hält es jedoch für unwahrscheinlich, daß diese Mutation manifest wird, da dies nur möglich ist, wenn in zwei Familien die gleiche Mutation eingetreten ist oder wenn unter den Nachkommen des Ausgangsindividuums Verwandtenehen stattfinden und daraus die genügende Kinderzahl hervorgeht. Hierdurch scheint sich zu erklären, weshalb es im Laufe der Jahrzehnte nicht zu einem immer häufigeren Auftreten der Nichtanlage von Zähnen gekommen ist.

In gleichem Sinne meint R. T r a u n e r , daß eine Auslese der Menschen mit dieser " zahnärmeren Mutation " nicht stattfinden kann. Wenn also in der kommenden Zeit die Nicht-Anlagen vermehrt auftreten, dann kann es sich nur um ein häufigeres spontanes Eintreten der Mutation handeln.

Zur Gruppe 2 gehört die regellose Unterzahl von Zähnen, die bis zur Anodontie gehen kann. Die Ursache ist eine allgemeine trophoneurotische Störung aller Ektodermgebilde zur Zeit ihrer Entwicklung. (A l l e r h a n d , E u l e r , A s c h e r , K o r k h a u s , S t e g e m a n n) Andere Symptome dieser Hemmungsmissbildung sind Fehlen oder Sprödigkeit der Haare, Trockenheit der Haut, Nagelmißbildungen und Fehlen der Schweißdrüsen, die in Zusammenhang mit der regellosen Zahnunterzahl oder auch völliger Anodontie auftreten. Kommt es bei dieser Mißbildung nicht zur Schmelzbildung, entstehen auch die mesodermalen Anteile des Zahnes, wie Dentin, Pulpa und Zement nicht. Ein weiterer Grund wird nach K r a n z und C h r i s t gesucht in der Beeinträchtigung der regelrechten Entwicklung der Ektodermgebilde durch Störung der inneren Sekretion.

Zur Gruppe 3 gehören die Fälle, in denen die Keimanlage wohl vorhanden ist, ihre physiologische Entwicklung jedoch durch allgemeine oder lokale Ursachen gestört wurde. Zu den allgemeinen Störungen rechnen wir z. B. spezifische Infektionskrankheiten (vor allem Lues), Stoffwechselerkrankungen und Rachitis.

Zu den Störungen lokaler Art gehören Traumen und chronische Ent-

zündungen. (E u l e r , A s c h e r , S c h w e i t z e r , W e l l a u e r) Traumen wirken bevorzugt auf das Frontzahngebiet ein und verursachen hier mechanisch Störungen der Zahnleiste. Wir müssen bedenken, daß der Prämolarenkeim auf seinem Wege aus der lingual-okklusalen Lage in die Bifurkation des Milchmolaren sehr gefährdet ist. Chronische Entzündungen im Bereich des Knochen, häufig von den frühzeitig kariös zerstörten Milchmolaren ausgehend, stören die normale Entwicklung der Prämolarenkeime. (Turnerzahn) Die außerordentlich starke Gefährdung des Prämolarenkeimes durch seine Lage in der Bifurkation der oft frühzeitig devitalen Milchmolaren wird von H. E u l e r als Ursache für das häufige Fehlen der Prämolaren angesehen.

Wie wirkt sich die Unterzahl auf das Gebiß als Ganzes aus ?

Nach den Untersuchungen von H. S t e g e m a n n finden wir verschiedene Formen von Gebissen mit Zahnunterzahl. Einmal wird der Raum des fehlenden Zahnes nicht vollständig geschlossen, es kommt zur Lückenstellung der Zähne, die dann zu ständiger Wanderung einzelner Zähne Anlaß geben kann. Der auf einen lückig stehenden Zahn einwirkende Kaudruck wird von diesem nicht auf die Nachbarzähne und damit auf den ganzen Kiefer übertragen. Es kommt zu unphysiologischen Zug- und Druckwirkungen, damit zu Knochenan- und - abbau und zu ständiger Lageveränderung dieser Zähne.

Wir finden in anderen Fällen trotz Nichtanlage eines Zahnes geschlossene Zahnreihen und in Bezug auf die Form des Kiefers alle Typen des vollbezahnten Gebisses. Es kann zu gutem funktionellen und physiognomischen Ausgleich kommen :

1. Bei Persistenz des Milchzahnes durch starke Krümmung der betroffenen Kieferhälfte.
2. Bei Verlust des Milchzahnes durch eine Unterentwicklung des zugehörigen Kieferabschnittes.

In beiden Fällen ist meist eine gute Artikulation vorhanden.

Die Ursache für die Unterentwicklung des betroffenen Kieferabschnittes finden wir in der Art des Kieferwachstums, welches sich bekanntlich aus allgemeiner Wachstumstendenz der Kiefer und dem Wachstumsdruck der durchbrechenden Molaren zusammensetzt. (A s c h e r) Die allgemeine Wachstumstendenz wirkt sich nicht nur auf den Alveolarfortsatz sondern auch auf die Kieferbasis aus, und der sich

im Kiefer entwickelnde Zahnkeim hat mit großer Wahrscheinlichkeit Anteil am Kieferwachstum. Der Wachstumsdruck der durchbrechenden Molaren " verpufft " sich in die Lücke. (A s c h e r) Aus diesem Grund rät F. A s c h e r zur frühzeitigen Extraktion des Milchzahnes bei Nichtanlage des Nachfolgers, um " die Situation des vorzeitigen Milchzahnverlustes " zu schaffen und eine beabsichtigte Unterentwicklung des Kiefers herbeizuführen.
In den meisten Fällen bleiben die Milchmolaren bei Nichtanlage der Prämolaren sowieso nicht lange im bleibenden Gebiß erhalten. Es wird jedoch immer wieder die Persistenz von Milchzähnen bis zu 2o Jahren beschrieben. Die Frage, wann wir mit einer frühzeitigen Wurzelresorption, wann mit einem Persistieren des Zahnes rechnen können, ist noch nicht geklärt. Interessant sind die Untersuchungen von H. H a r n i s c h über die Wurzelresorptionen bei Milchzähnen. Nach seiner Meinung - und Röntgenbildmaterial bestätigt seine Ansicht - kommt es in den Fällen zur Wurzelresorption, in denen der Milchzahn außer Funktion steht. Bleibt der Zahn in normaler Okklusion und Artikulation, so zeigt die Wurzel keine Resorptionserscheinungen, oder die Resorption, die bei zeitweiligem Funktionsausfall während des Zahnwechsels einsetzte, kommt bei erneuter Beanspruchung des Zahnes wieder zum Stillstand.

3. Eigene Untersuchungen

a) Patientengut und Röntgentechnik.

Für die Untersuchungen der einzelnen Entwicklungsstadien des zweiten Prämolaren wurden Röntgenaufnahmen des Kieferbereiches dieses Zahnes von 559 Kindern im Alter von 2 bis 15 Jahren durchgesehen, beurteilt und statistisch in Bezug auf Lebensalter der Kinder und Entwicklungsstufe des Prämolarenkeimes ausgewertet.
Die Röntgenbilder der Kinder im Alter von 7 bis 15 Jahren konnten aus Röntgenstaten entnommen werden, die an unserer Klinik vor Beginn jeder kieferorthopädischen Behandlung aus diagnostischen Gründen angefertigt werden. Da in den meisten Fällen eine kieferorthopädische Behandlung erst nach Durchbruch des ersten Molaren mit Durchbruch der oberen Schneidezähne begonnen wird, wurde hier kein Material für die Darstellung der beginnenden Keimentwicklung des zweiten Prämolaren gefunden. Die Röntgenaufnahmen der Kinder im Alter von 2 bis 7 Jahren mußten deshalb von uns selbst ange -

fertigt werden. In Zusammenarbeit mit der Universitätskinderklinik Mainz und in der zahnärztlichen Praxis von Dr. Marg. Heiwinkel in Holstein wurden 55 Kinder geröntgt. Es handelt sich um etwa je ein Drittel Mainzer Kinder, Kinder aus Schleswig-Holstein und ostpreußische Kinder.
Für die Aufnahmen wurden hochempfindliche Röntgenfilme im Format 2 mal 3 cm verwendet. Die Filme wurden aufrecht in den Mund eingeführt, und das Röntgengerät so eingestellt, daß die Strahlen die beiden unteren Milchmolaren orthoradial schnitten. Die Belichtungszeit betrug je nach dem zur Verfügung stehenden Röntgengerät o,3 bis o,6 sec. Auf Haltevorrichtungen mußte bei den Kindern dieses Alters verzichtet werden, da, wie wir feststellen konnten, Kinder besonders stark unter Brechreiz leiden. Alle Aufnahmen wurden während der Exposition von uns selbst mit dem Finger gehalten.

b) Vorbemerkung.

Zu Beginn möchte ich die histologische Entwicklung des Keimes des zweiten Prämolaren im Kieferknochen, wie sie von H. E u l e r und W. M e y e r beschrieben wird, noch einmal aufzeigen.
Nach H. E u l e r können wir mit dem Beginn der Gewebsdifferenzierung für den Prämolarenkeim im ersten Lebensmonat rechnen.
Im Gegensatz zu den Milchzähnen, die sich aus der einheitlichen Zahnleiste entwickeln, bilden sich die Nachfolger der Milchzähne, die Ersatzzähne aus einer Epithelzunge, die von jedem Milchzahnkeim aus nach lingual weiter wächst. Wir finden also im Laufe der ersten Lebensmonate beim Neugeborenen die sogenannte Knospenform der Prämolarenkeime im histologischen Bilde lingual von der Anlage des Milchmolaren im Bereiche des Alveolarrandes.In diesem Stadium, im Alter von 6 bis 9 Monaten, entwickelt sich lingual von der Prämolarenanlage eine Knochenschicht, die den Keim von der bedeckenden Schleimhaut trennt.
Wie gelangt nun der Prämolarenkeim aus dieser lingualen Lage in den interradikulären Raum des Milchmolaren ? Nach H. E u l e r bestimmen drei wichtige Faktoren diesen Wachstumsvorgang. Die Durchbruchsrichtung des Milchmolaren, die Wachstumsrichtung nach zentral und der Wachstumsdruck des umgebenden Gewebes.
Die Wachstumsrichtung nach zentral wird durch Ausbildung einer geräumigen eigenen Alveole nach dem interradikulären Raum des Milchmolaren zu begünstigt. Ist der Milchmolar jedoch durchgebrochen

und hat er sich eingestellt, setzt die funktionelle Beanspruchung des Gewebes ein. H. E u l e r nimmt an, daß dieser rein mechanische Reiz einen Einfluß auf den Wachstumsdruck des Gewebes ausübt. Während sich das Gewebe in Höhe des Alveolarkammes durch die Kaufunktion festigt, kann der Knochen in der Kiefertiefe locker gefügt sein, ohne die Festigkeit des Zahnes zu gefährden. Der Prämolarenkeim wird also " in Richtung des geringeren Gewebswiderstandes " abgedrängt.

Da die Lageentwicklung des Prämolarenkeimes demnach weitgehend von dem Durchbruch des Milchmolaren abhängig ist, können wir auch erst mit 2 1/2 Jahren mit dem Ende der Ortsbewegung rechnen. Es müßte also möglich sein, die Anlage des Prämolaren im Röntgenbild bei Kindern im Alter von 2 1/2 Jahren darzustellen, da die Bildung der Hartsubstanzen erst dann einsetzt, wenn der Zahnkeim seine endgültige Lage eingenommen hat.

Wir können schon vor Beginn der Hartsubstanzbildung röntgenologisch eine Differenzierung des Gewebes feststellen. Nach W. M e y e r liegt der Keim in diesem Entwicklungsstadium in einer locker gefügten Alveole, das Bindegewebe von fibrillärem Charakter zeigt eine zirkuläre Anordnung um den Keim herum, als Ausdruck für ein expansives Wachstum, wie man es auch z. B. bei Zysten röntgenologisch darstellen kann.

Wie wir im Röntgenbild sehen, hat die Keimanlage in diesem Entwicklungsstadium wohl die Form einer Prämolarenkrone aber noch nicht die endgültige Größe erreicht. Es müßte also in der weiteren Entwicklung ein expansives Wachstum von Linsengröße bis Kirschkerngröße stattfinden und auch in den einzelnen Stadien röntgenologisch darstellbar sein.

4. Ergebnisse

Röntgenologische Darstellung und Beschreibung der physiologischen Entwicklung des zweiten unteren Prämolaren.



Zahnsäckchen erbsengroß:

Kind M.V.
Alter zur Zeit der Aufnahme: 2 Jahre, 9 Monate.
Unterkiefer rechts.

2. Milchmolar: Wurzelwachstum abgeschlossen.

Anlage des 2. Prämolaren: Erbsengroße, zirkuläre Verdichtung des fibrillären Bindegewebes in Form der späteren Prämolarenkrone in den interradikulären Raum des zweiten Milchmolaren eingebettet.

1. Milchmolar: Wurzelwachstum abgeschlossen.

Anlage des 1. Prämolaren: Breite Konturenverkalkung.

- - - - -

Kind M.V.
Unterkiefer links.

2. Milchmolar: Wurzelwachstum abgeschlossen.

Anlage des 2. Prämolaren: Die Keimentwicklung dieser Kieferseite ist weiter fortgeschritten. Das Zahnsäckchen liegt im interradikulären Raum des 2. Milchmolaren. Wir sehen neben locker gefügtem Gewebe im Zahnsäckchen auch Ansätze der beginnenden Kalkeinlagerungen im Schmelzepithel an der Spitze der Krone.

1. Milchmolar: Wurzelwachstum abgeschlossen.

Anlage des 1. Prämolaren: Breite Konturenverkalkung.

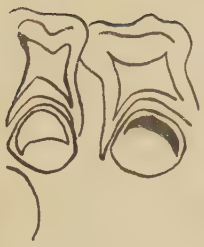

Schmale Randverkalkung :

Kind M.P.
Alter zur Zeit der Aufnahme : 3 Jahre, 2 Monate.
Unterkiefer links.

2. Milchmolar : Wurzelwachstum abgeschlossen.
Anlage des 2. Prämolaren : Das erbsengroße Zahnsäckchen liegt noch im interradikulären Raum des 2. Milchmolaren. Im oberen Drittel des Keimes zeigt sich ein schmaler im Röntgenpositiv verdunkelter Saum. Die Mineralisation des Zahnkeimes hat begonnen.
1. Milchmolar : Wurzelwachstum abgeschlossen.
Anlage des 1. Prämolaren : Breite Konturenverkalkung.

Betrachten wir die Röntgenbilder der Kinder im Alter von 3 bis 4 Jahren, so finden wir in der überwiegenden Zahl das gleiche Entwicklungsstadium. (Ein erbsengroßes Zahnsäckchen mit der schmalen Randverkalkung der Krone des 2. Prämolaren im interradikulären Raum des Milchmolaren.) In diesem Lebensalter wird jedoch die Krone des 1. Prämolaren bis zur Hälfte mineralisiert.

- - - - -

Kind M.H.
Alter zur Zeit der Aufnahme : 3 Jahre, 1o Monate.
Unterkiefer links.

2. Milchmolar : Wurzelwachstum abgeschlossen.
Anlage des 2. Prämolaren : Schmale Randverkalkung.
1. Milchmolar : Wurzelwachstum abgeschlossen.
Anlage des 1. Prämolaren : Obere Hälfte der Krone voll verkalkt.

Breite Konturenverkalkung :

Kind K.K.
Alter zur Zeit der Aufnahme : 4 Jahre, 1 Monat.
Unterkiefer rechts.

2. Milchmolar : Wurzelwachstum abgeschlossen.
Anlage des 2. Prämolaren : Im Entwicklungsstadium der breiten Konturenverkalkung ist das erbsengroße Zahnsäckchen noch in den interradikulären Raum des 2. Milchmolaren eingebettet.
1. Milchmolar : Wurzelwachstum abgeschlossen.
Anlage des 1. Prämolaren : Obere Hälfte der Krone voll verkalkt.

- - - - -

Auch die Entwicklungsstufe der breiten Konturenverkalkung können wir ein Jahr lang, - während des 5. Lebensjahres - beobachten. Das Röntgenbild des Kindes P.O. soll ein Beispiel dafür geben, daß wir das Stadium der breiten Konturenverkalkung noch acht Monate später im Röntgenbild finden. Der Entwicklungszustand der Kinder K.K. und P.O. entsprach ihrem Lebensalter.

Kind P.O.
Alter zur Zeit der Aufnahme : 4 Jahre, 9 Monate.
Unterkiefer rechts.
2. Milchmolar : Tief kariös zerstört, devital. Ostitischer Herd der mesialen Wurzel bis in die Bifurkation reichend.
Anlage des 2. Prämolaren : Breite Konturenverkalkung. Die Anlage scheint durch dem ostitischen Herd aus dem interradikulären Raum herausgedrängt.
1. Milchmolar : Tief kariös zerstört, devital. Ostitischer Herd der distalen Wurzel bis in die Bifurkation reichend.

Anlage des 1. Prämolaren : Obere Hälfte der Krone voll verkalkt.

- - - - -

Die Weiterentwicklung des 2. Prämolaren im 6. Lebensjahr zeigt kein so einheitliches Bild wie im 4. und 5. Lebensjahr. Hier herrschen die Stadien der vollständigen Höckerverkalkung (38 %) und der verkalkten oberen Kronenhälfte (44 %) vor. Beide Stadien sind während dieses ganzen Lebensjahres zu beobachten. Wir finden z.B. das Stadium vollständiger Höckerverkalkung noch mit fünf Jahren und elf Monaten, während das Stadium,in dem die obere Hälfte der Krone voll verkalkt ist, auch schon mit fünf Jahren und vier Monaten beobachtet werden konnte. Als Beispiel sollen die folgenden zwei Fälle dienen. Es handelt sich um Kinder, die zweiten Grades miteinander verwandt sind und zur Zeit der Aufnahme fünf Jahre und zehn Monate und fünf Jahre und elf Monate alt waren.

Höcker sind voll verkalkt :

Kind R.K.
Alter zur Zeit der Aufnahme : 5 Jahre, 1o Monate.
Unterkiefer rechts.

2. Milchmolar : Wurzelwachstum abgeschlossen.
Anlage des 2. Prämolaren : Das Kirschkerngroße Zahnsäckchen fügt sich nicht mehr im den interradikulären Raum des Milchmolaren ein und scheint nach kaudal verlagert. Der bukkale und der linguale Höcker sind voll verkalkt, die Tiefe der Fissuren zeigt noch keine Mineralisation.
1. Milchmolar : Wurzelwachstum beendet.
Anlage des 1. Prämolaren : Beginnendes Wurzelwachstum.

- - - - -

Obere Hälfte der Krone voll verkalkt:

Kind K.K.
Alter zur Zeit der Aufnahme : 5 Jahre, 11 Monate.
Unterkiefer links.

2. Milchmolar : Wurzelwachstum beendet.
Anlage des 2. Prämolaren : Obere Hälfte der Krone voll verkalkt.
1. Milchmolar : Wurzelwachstum abgeschlossen.
Anlage des 1. Prämolaren : Beginnendes Wurzelwachstum.

- - - - -

Bei Durchsicht der Röntgenbilder von Kindern des 7. Lebensjahres konnte das Stadium der vollen Kronenverkalkung schon im Alter von 6 Jahren und 1 Monat röntgenologisch dargestellt werden.

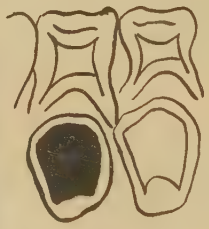

Krone ist voll verkalkt:

Kind B.W.
Alter zur Zeit der Aufnahme: 6 Jahre, 1o Monate.
Unterkiefer rechts.

2. Milchmolar : Wurzelwachstum beendet.
Anlage des 2. Prämolaren : Die Krone ist voll verkalkt. Das kirschkerngroße Zahnsäckchen ist nicht mehr rund, sondern im unteren Drittel als Zeichen für ein bald einsetzendes Wurzelwachstum in die Länge gezogen.
1. Milchmolar : Wurzelwachstum beendet.
Anlage des 1. Prämolaren : Beginnendes Wurzelwachstum.

- - - - -

Beginn des Wurzelwachstums :

Kind M.C.
Alter zur Zeit der Aufnahme : 7 Jahre, 3 Monate.
Unterkiefer rechts.

2. Milchmolar : Beginnende Wurzelresorption.
Anlage des 2. Prämolaren : Zahnsäckchen geschlossen, beginnendes Wurzelwachstum.
1. Milchmolar : Resorption bis zur Hälfte der Wurzel vorgeschritten.
Anlage des 1. Prämolaren : Wurzel zu zwei Drittel ausgebildet.

1/3 des Wurzelwachstums :

Kind B.I.
Alter zur Zeit der Aufnahme : 1o Jahre, 7 Monate.
Unterkiefer rechts.

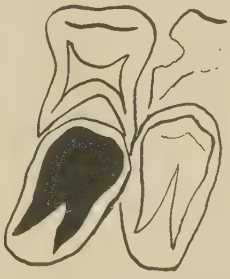

2. Milchmolar : Beginnende Wurzelresorption.
Anlage des 2. Prämolaren : Zahnsäckchen geschlossen, Wurzel zu 1/3 ausgebildet.
1. Milchmolar : Fast vollständige Resorption der Wurzel.
Anlage des 1. Prämolaren : Wurzel zu 2/3 ausgebildet.

2/3 des Wurzelwachstums :

Kind H.H.
Alter zur Zeit der Aufnahme : 12 Jahre, 5 Monate.
Unterkiefer rechts.

Anlage des 2. Prämolaren : Zahnsäckchen offen, Zahn im Durchbruch, Wurzel zu 2/3 ausgebildet.
Anlage des 1. Prämolaren : Wurzelwachstum noch nicht ganz abgeschlossen, sehr weit offenes Foramen apikale.

Wurzelwachstum abgeschlossen :

Kind J.B.
Alter zur Zeit der Aufnahme : 15 Jahre, 6 Monate.
Unterkiefer links.

2. Prämolar : Wurzelwachstum abgeschlossen.
1. Prämolar : Wurzelwachstum abgeschlossen.

Bei der Betrachtung der Röntgenbilder wurden zehn verschiedene Entwicklungsstadien gefunden und wie folgt benannt :

1. Zahnsäckchen erbsengroß :

In diesem Stadium sehen wir zum ersten Mal eine Differenzierung des fibrillären Bindegewebes als zirkuläre Verdichtung im interradikulären Raum des zweiten Milchmolaren. Das Innere des Keimes erscheint ganz homogen.

2. Schmale Randverkalkung :

Im Stadium der schmalen Randverkalkung hat die erste Mineralisation im Schmelzepithel an der Kronenspitze eingesetzt. Wir sehen sie im Röntgenpositiv als einen schmalen verdunkelten Saum.

3. Breite Konturenverkalkung :

Die beginnende Kalkeinlagerung des zweiten Stadiums läßt jetzt System erkennen. Der bukkale Höcker ist bereits verkalkt, während der linguale Höcker erst in seiner Spitze mineralisiert ist. Beide Höcker sind durch schmale Kalkzonen miteinander verbunden, die an den Rändern und in der Mitte der Fissur gut sichtbar sind.

4. Höcker sind voll verkalkt :

In diesem Stadium ist das Zahnsäckchen zur Kirschkerngröße herangewachsen, es paßt nicht mehr in den interradikulären Raum des zweiten Milchmolaren und scheint nach kaudal verlagert zu sein. Beide Höcker sind vollständig verkalkt, während die Tiefe der beiden Fissuren der Prämolarenkrone noch nicht mineralisiert ist.

5. Obere Hälfte der Krone ist voll verkalkt :

Die Verkalkung ist in diesem Stadium so weit fortgeschritten, daß man die zukünftige Form der Prämolarenkrone gut erkennen kann.

6. Krone ist voll verkalkt :

In diesem Stadium zieht sich das kirschkerngroße Zahnsäckchen als Zeichen für ein bald einsetzendes Wurzelwachstum in die Länge. Die Form der vollständig mineralisierten Prämolarenkrone ist deutlich zu erkennen.

7. Beginn des Wurzelwachstums :

Im siebenten Stadium beginnt das Wurzelwachstum. Die Krone zieht sich in die Länge, wir sehen den Übergang von der Kronen- zur Wurzelverkalkung. In der überwiegenden Zahl der Fälle ist der Milchmolar noch vorhanden, seine Wurzeln zeigen keine Resorptionserscheinungen.

8. 1/3 des Wurzelwachstums :

Hier können wir deutlich das obere Drittel der Wurzel erkennen. Das Zahnsäckchen ist in den meisten Fällen noch geschlossen, der Milchmolar ist noch vorhanden, seine Wurzeln zeigen jedoch meist starke Resorptionen.

9. 2/3 des Wurzelwachstums :

In diesem Stadium ist der Milchmolar in den meisten Fällen nicht mehr vorhanden, das Zahnsäckchen ist aufgebrochen und der Prämolar zeigt Tendenz durchzubrechen oder ist bereits im Durchbruch.

10. Wurzelwachstum beendet :

Die Zahnentwicklung ist beendet.Das Zahnsäckchen ist zur Wurzelhaut umgebildet.

Die Röntgenbilder zeigen, daß die Entwicklung des zweiten Prämolaren vom Beginn der ersten Mineralisation bis zum abgeschlossenen Wurzelwachstum zwölf Jahre - vom dritten bis zum vierzehnten Lebensjahr - dauert. Die Entwicklung der Krone braucht vier Jahre, die der Wurzel acht Jahre.
Die Röntgenaufnahmen von fast dreijährigen Kindern zeigen meist das erste Stadium, das wir bis zum Beginn des vierten Lebensjahres röntgenologisch darstellen können. Dann beginnt die erste Mineralisation, deren langsames Fortschreiten wir während des vierten Lebensjahres beobachten können. Die Röntgenbilder fünfj ähriger Kin-

der zeigen in der überwiegenden Zahl der untersuchten Fälle das 3. Stadium, die " breite Konturenverkalkung ". Bei den 16 untersuchten Kindern des sechsten Lebensjahres finden wir ein weniger einheitliches Bild in der Weiterentwicklung. Dieses kann verschiedene Ursachen haben, einmal durch eine unterschiedliche Weiterentwicklung der Kinder im Verhältnis zu ihrem Lebensalter, dann kann auch durch verschiedene Richtung des Röntgenzentralstrahles bei der Exposition eine verschiedenartige Projektion die genaue Darstellung der Mineralisation erschweren, wodurch wir zu fast gleichen prozentualen Anteilen das 4. und das 5. Entwicklungsstadium beobachten. Im siebenten Lebensjahr ist die Verkalkung der Krone beendet.
Bei der Durchsicht der Röntgenbilder der Kinder im Alter von sieben bis fünfzehn Jahren wurde geachtet :

1. Auf welches Lebensalter die einzelnen Entwicklungsstadien des Prämolaren entfielen.
2. Auf das Verhältnis der Prämolarenentwicklung zur Wurzelresorption des Milchmolaren.
3. In welchem Entwicklungsstadium des Prämolaren wir mit dem Verlust bzw. mit der Extraktion des Milchmolaren rechnen können.
4. Bis zu welchem Entwicklungsstadium des Prämolaren das Zahnsäckchen geschlossen ist.
5. Wann das Zahnsäckchen aufbricht und in welchem Entwicklungsstadium des Prämolaren wir so mit seinem Durchbruch rechnen können.

1. Wie wir aus den Tabellen I und II (Seite 22/23) ersehen können, erstreckt sich die Entwicklung der Wurzel vom ersten Beginn bis zur Ausbildung einer vollständigen Wurzel über einen Zeitraum von acht Jahren, nämlich vom 8. bis zum 15. Lebensjahr. Die Röntgenbilder der Kinder im Alter von sieben, acht und neun Jahren zeigen in der überwiegenden Zahl der Fälle das 7. Stadium, nämlich das " Stadium des beginnenden Wurzelwachstums ". Das 9. Lebensjahr hat mit 85% den größten Anteil und ist somit das Alter, in dem wir mit großer Wahrscheinlichkeit mit diesem Entwicklungszustand bei der Untersuchung rechnen können. Dagegen fanden wir im 8. Lebensjahr auch noch in 33 % der Fälle das Stadium der vollen Kronenverkalkung und im 1o. Lebensjahr schon in 37 % der

Tabelle I

ALTER IN JAHREN	ANZAHL DER FÄLLE											NICHT-ANLAGE
2	4	3										1
3	10	2	8									
4	16		3	9	3							1
5	16			1	6	7	1					1
6	9				1	2	6					
7	18					1	6	11				
8	69					2	3	59	4			1
9	93					1	4	43	4o	2		3
10	79					2	6	22	31	14		4
11	63							9	25	24	4	1
12	70						1	2	3	41	18	5
13	44								3	12	27	2
14	36								1	8	24	3
15	32									1	31	
559		5	11	10	10	15	27	146	107	102	104	22

Statistik über röntgenologische Aufnahmen der Anlage des zweiten unteren Prämolaren in den einzelnen Altersstufen.

Tabelle II

Alter in Jahren	Anzahl der Fälle											Nicht Anlage
2	4	75%										25%
3	10	20%	80%									
4	16		19%	56%	19%							6%
5	16			6%	38%	44%	6%					6%
6	9				11%	22%	67%					
7	18					6%	33%	61%				
8	69					3%	4%	85%	6%			2%
9	93					1%	5%	51%	37%	2%		4%
10	79					2%	7%	25%	45%	16%		5%
11	63							14%	40%	38%	6%	2%
12	70						1%	3%	5%	58%	26%	7%
13	44								7%	28%	61%	4%
14	36								3%	22%	67%	8%
15	32									3%	97%	
	559											

Statistik über röntgenologische Aufnahmen der Anlage des zweiten unteren Prämolaren in den einzelnen Altersstufen.

Fälle, daß die Wurzel zu 1/3 ausgebildet war.
Das 8. Stadium = " 1/3 des Wurzelwachstums " wurde in den meisten Fällen bei Kindern im 11. und 12.Lebensjahr gefunden, jedoch war bei Kindern im Alter von elf bis zwölf Jahren das 9. Stadium mit 38 % fast in gleicher Stärke beteiligt wie das 8. Stadium mit 4o%.

Das 9. Stadium, in dem die Wurzel zu 2/3 ausgebildet ist, zeigten hauptsächlich mit 58 % die Röntgenbilder von Kindern im 13. Lebensjahr. Jedoch fanden wir in 26 % der Fälle dieses Alters, daß die Entwicklung der Wurzel und damit des Zahnes abgeschlossen ist.

Der prozentuale Anteil der Fälle des 1o. Stadiums, in dem das Wurzelwachstum beendet ist, steigert sich im 14. Lebensjahr von 61 %, im 15. Lebensjahr zu 67 % und im 16. Lebensjahr zu 97 %.

2a. Keine Resorption : Aus der Tabelle III (Seite 25) ist zu ersehen, daß der prozentuale Anteil der Milchmolaren ohne Wurzelresorption im 7. und 8. Entwicklungsstadium ständig von 46 % bis zu 2o % abnimmt. Im 7. Stadium handelt es sich um Kinder im Alter von sieben bis zehn Jahren, im 8. Stadium um Kinder im Alter von neun bis elf Jahren.

2b. Resorption : Der prozentuale Anteil der Milchmolaren mit Resorption steigt im 7. und 8. Stadium von 18 % auf 65 % an, um dann im 9. Stadium wieder auf 17 % abzufallen, da von diesem Entwicklungsstadium ab, in dem die Wurzel bis zu 2/3 ausgebildet ist, der prozentuale Anteil der abgestoßenen und der extrahierten Milchmolaren auf 83 % ansteigt und der Prämolar sich meist schon im Durchbruch befindet.

3. Wie wir aus der Tabelle III weiter ersehen, ist der Milchmolar bei Beginn der Wurzelbildung des Prämolaren noch in 84 % bis 86 % vorhanden. Es handelt sich wieder um Kinder im Alter von sieben, acht, neun und zehn Jahren. Auch im folgenden Stadium ist der Milchmolar noch in der überwiegenden Zahl vorhanden. Bei Kindern im Alter von neun Jahren zu 83 %, im Alter von zehn Jahren zu 81 %, jedoch im Alter von elf Jahren sinkt der prozentuale Anteil der vorhandenen Milchmolaren auf 64 % ab. Ist die Wurzel des 2. Prämolaren zu 2/3 ausgebildet, so ist der zugehörige 2. Milchmolar im Alter von zehn Jahren noch in 5o % der Fälle vorhanden und wird in den folgenden Jahren in den meisten Fällen vom Prämolaren verdrängt.

Tabelle III

Entwicklungsstadien des 2. Prämolaren

		Beginn des Wurzelwachstums.				1/3 des Wurzelwachstums.			2/3 des Wurzelwachstums.			
	Jahre	7	8	9	1o	9	1o	11	1o	11	12	13
Gesamtzahl Milchmolar		11	59	43	22	4o	31	25	14	24	41	12
Keine Resorption		5	27	17	8	14	5	5	-	-	-	-
Resorption		2	23	19	11	19	2o	11	7	9	13	2
Extraktion		4	9	7	3	7	6	9	7	15	28	1o
	in %											
Keine Resorption	"	46%	46%	4o%	36%	35%	16%	2o%	-	-	-	-
Resorption	"	18%	39%	44%	5o%	48%	65%	44%	5o%	38%	32%	17%
Extraktion	"	36%	15%	16%	14%	17%	19%	36%	5o%	62%	68%	83%

Die Tabelle zeigt die Anzahl und die Prozentzahlen der Milchzähne ohne Resorption, mit Resorption und der extrahierten Milchzähne im siebenten, achten und neunten Entwicklungsstadium des Prämolaren.

4. Tabelle IV (Seite 27) veranschaulicht, daß bei Beginn des Wurzelwachstums das Zahnsäckchen noch in 93 % bis 95 % bei Kindern im Alter von acht, neun und zehn Jahren geschlossen ist. Ist die Wurzel bis zu 1/3 ausgebildet, so ist bei Kindern im Alter von neun Jahren das Zahnsäckchen in 72 %, im Alter von zehn Jahren in 71 % und im Alter von elf Jahren in 56 % der Fälle geschlossen. Auch im folgenden Stadium sinkt der prozentuale Anteil der Fälle, in denen das Zahnsäckchen geschlossen ist, weiter stark ab. Bei den zehnjährigen Kindern war das Zahnsäckchen nur noch in 29 %, bei den elfjährigen in 17 % und bei den zwölfjährigen in 2,5 % der Fälle geschlossen. Wir können aus der Tabelle ersehen, daß sich der prozentuale Anteil der Fälle kontinuierlich mit Weiterentwicklung des Prämolarenkeimes verringert und nicht vom Lebensalter der Kinder abhängig ist.

5. Bei der Durchsicht der Röntgenbilder wurden Fälle gefunden, in denen sich das Zahnsäckchen geöffnet hatte und der Prämolar sich schon im Durchbruch befand, obwohl seine Wurzel nur zu einem kleinen Teil ausgebildet war. Es handelte sich jedoch um Fälle, bei denen der zugehörige Milchzahn nicht mehr vorhanden oder sehr tief kariös zerstört war. Ist die Wurzel zu 1/3 ausgebildet, dann ist das Zahnsäckchen noch in der überwiegenden Zahl der Fälle geschlossen, Jedoch im Alter von elf Jahren steigt der prozentuale Anteil der Fälle, in denen der Prämolar sich in diesem Entwicklungsstadium im Durchbruch befindet, auf 4o % an. Ist die Wurzel zu 2/3 ausgebildet, so können wir in den meisten Fällen damit rechnen, daß der Zahn sich im Durchbruch befindet. (Bei Kindern im Alter von zehn Jahren zu 57 %, von elf Jahren zu 75 %, im Alter von zwölf Jahren zu 95 % .)

In der folgenden tabellarischen Übersicht sehen wir noch einmal, in welchem Lebensjahr wir die einzelnen Entwicklungsstadien am häufigsten bei der Röntgenkontrolle antreffen :

3.	Lebensjahr	Zahnsäckchen erbsengroß
4.	Lebensjahr	Schmale Randverkalkung
5.	Lebensjahr	Breite Konturenverkalkung
6.	Lebensjahr	Höcker voll verkalkt, obere Hälfte der Krone voll verkalkt
7.	Lebensjahr	Krone voll verkalkt

Tabelle IV

Entwicklungsstadien des 2. Prämolaren

	Beginn des Wurzelwachstums.				1/3 des Wurzelwachstums.			2/3 des Wurzelwachstums.			
Jahre	7	8	9	1o	9	1o	11	1o	11	12	13
Gesamtzahl	11	59	43	22	4o	31	25	14	24	41	12
Prämolar											
Zahnsäckchen geschlossen	9	55	4o	21	29	22	14	4	4	1	-
Zahnsäckchen offen	2	4	-	-	3	1	1	2	2	1	2
Zahn im Durchbruch	-	-	3	1	8	8	1o	8	18	39	1o
in %											
Zahnsäckchen geschlossen "	82%	93%	93%	95%	72%	71%	56%	29%	17%	-	-
Zahnsäckchen offen "	18%	7%	-	-	8%	3%	4%	14%	8%	-	17%
Zahn im Durchbruch "	-	-	7%	5%	2o%	26%	4o%	57%	75%	95%	83%

Die Tabelle zeigt die Anzahl und die Prozentzahlen der Prämolarenanlage mit geschlossenen Zahnsäckchen, mit geöffnetem Zahnsäckchen und der Prämolaren im Durchbruch im siebenten, achten und neunten Entwicklungsstadium des Prämolaren.

8. - 1o.	Lebensjahr	Beginn des Wurzelwachstums	
11. - 12.	Lebensjahr	1/3 des Wurzelwachstums	(Zahn im
13.	Lebensjahr	2/3 des Wurzelwachstums	Durchbruch)
14. - 15.	Lebensjahr	Wurzelwachstum beendet	

5. Diskussion

a) Vergleiche eigener Untersuchungen mit beschriebenen.

Tabelle V soll als Vergleich zu den eigenen Untersuchungen die Verschiedenartigkeit der einzelnen Verkalkungstabellen von Meyer, Korkhaus, Peirce, Brady, Kronfeld und Logan, Tandler, Fischer veranschaulichen. Wir sehen, daß die Angaben über die einzelnen Entwicklungsstadien und das zeitliche Sichtbarwerden im Röntgenbild, sich mit einigen Ausnahmen voneinander unterscheiden.

Wie weit besteht ein Unterschied zwischen den Angaben über das erste Sichtbarwerden der Anlagen im Röntgenbild, des Stadiums, in dem die Krone voll verkalkt ist und wann das Wurzelwachstum abgeschlossen ist ?
Vier der genannten Autoren geben in ihren Tabellen ein Stadium an, das als " Beginn der ersten Verkalkung " bezeichnet wird. Kronfeld und Logan verlegen dieses Stadium in das dritte Lebensjahr, Brady und Peirce in das vierte Lebensjahr und Korkhaus gibt das fünfte Lebensjahr an. Die eigenen Untersuchungen haben ergeben, daß wir die erste Mineralisation am Ende des dritten und zu Beginn des vierten Lebensjahres röntgenologisch darstellen können.
Einen größeren Unterschied finden wir in den zeitlic hen Angaben für die vollständige Verkalkung der Krone des zweiten unteren Prämolaren. Tandler gibt das sechste Lebensjahr an, Kronfeld und Logan das siebente Lebensjahr, während Meyer, Korkhaus und Peirce den Abschluß der Kronenverkalkung in das achte Lebensjahr verlegen und Brady das neunte Jahr angibt. Die eigenen Untersuchungen ergaben, daß bei Kindern im Alter von sechs bis sieben Jahren das Stadium der vollen Kronenverkalkung in 67 % der in diesem Alter untersuch-

Tabelle V

Lebensj.	Meyer	Korkhaus	Peirce	Brady	Kronfeld	Tandler	Fischer	Eigen.Unters.
1.- 2.	Kappenf.				Logan			
2.- 3.	Zahnsäck-				Beg.d. Verk.			Zahns.erbs.-gr.
3.- 4.	chen	Zahnsäck- chen	Beg.d. Verk.	Beg.d. Verk.		Kr. 1/2		Schm.Randverk.
4.- 5.		Beg. d. Verkalk.	Beg.d. Höck.-Verk.	Kontur. verk.		verk.		Konturverk.
5.- 6.	Kr.1/2 verk.	Höcker verk.	Höck.verk.	Höck.verk.		Kr. 1/1 verk.		Höcker verk.
6.- 7.		Kr. 1/2 verk.	Kr.1/2 verk.		Kr. 1/1 verkalkt		Beg.d. Wurz.- wachst.	Kr. voll verk.
7.- 8.	Kr. 1/1 verk.	Kr. 1/1 verk.	Kr. 1/1 verk.	Kr.1/2 verk.				
8.- 9.		1/3 Wur- zel vorh.	1/3 Wurzel fertig	Kr.1/1 verk.				Beginn
9.-1o.		2/3 Wur- zel vorh.	2/3 Wurzel fertig	Beg.d. Wurz.-W.		1/2 Wurz. fertig		des Wurzelwachst.
1o.-11.				1/3 Wurz. fertig			Zahn i. Durchbr.	
11.-12.	Zahn i. Durchbr.	Wurzel fertig	Wurz.fertg.	1/2 Wurz. fertig	Zahn i. Durchbr.			1/3 Wurz.fertg.
12.-13.				2/3 Wurz. fertig				2/3 Wurz.fertg.
13.-14.	Wurz.fert.				Wurzel fertig	Wurzel fertig		
14.-15.								Wurzel fertig
15.-16.				Wurzel fertig				

ten Fälle zu sehen war. Weitere 33 % konnten im achten Lebensjahr röntgenologisch dargestellt werden.
Die Angaben über den Abschluß der Prämolarenentwicklung erstrecken sich über einen Zeitraum von fünf Jahren. Nach K o r k h a u s und P e i r c e ist das Wurzelwachstum im zwölften Lebensjahr abgeschlossen, nach M e y e r , T a n d l e r , K r o n f e l d und L o g a n im vierzehnten, nach B r a d y im sechzehnten Lebensjahr. Nach den eigenen Untersuchungen können wir sagen, daß während der Zeit vom zwölften Lebensjahr an, Prämolaren mit fertigen Wurzeln im Röntgenbild zu finden sind. Wir können jedoch erst bei Sechzehnjährigen mit vollständig ausgebildeten Wurzeln des zweiten unteren Prämolaren rechnen.

b) Stellungnahme zur Spätanlage.

Bei der Durchsicht des Röntgenbildmaterials wurden 22 Kinder mit Nichtanlagen des zweiten unteren Prämolaren gefunden. 2/3 dieser Kinder konnten wiederholt geröntgt werden, da sie sich noch in kieferorthopädischer Behandlung befinden. Wir konnten bei keiner der Röntgenaufnahmen Spätanlagen feststellen. Wir können jedoch sagen, daß bei Kindern , bei denen wir die Nichtanlage eines zweiten Prämolaren fanden, alle anderen zweiten Prämolaren im Oberkiefer und Unterkiefer zeitlich in ihrer Entwicklung ungefähr ein bis zwei Jahre gegenüber der physiologischen Entwicklung zurückgeblieben waren.
Es wurden von K i m m e l fünf Spätanlagen bei Kindern im Alter von neun und zehn Jahren beschrieben. Es handelt sich um zwei Kinder im A lter von neun Jahren mit je einer Spätanlage des zweiten Prämolaren und um zwei Kinder im Alter von zehn Jahren, bei denen sich bei einem Kind zwei Spätanlagen des Prämolaren entwickelten, während es sich bei dem zweiten Kinde um die späte Entwicklung eines überzähligen Prämolaren handelt. Bei allen Anlagen handelt es sich um das Stadium der beginnenden Verkalkung. Wenn wir bedenken, daß der zweite Prämolar im günstigsten Falle von diesem Stadium ab neun Jahre Entwicklungszeit bis zu seinem Durchbruch braucht, so können wir damit rechnen, daß diese Spätanlage des Prämolaren mit achzehn bis neunzehn Jahren durchbricht. Wir können jedoch nicht mit einem Durchbruch in diesem Alter rechnen, da wir bedenken müssen, daß der Zahn die Zeit der physiologischen Wachstums - und Durch-

ruchstendenz sozusagen verpaßt hat. Die Knochenstruktur hat sich erändert, der organische Anteil ist gegenüber dem anorganischen leiner geworden, er ist nicht mehr genügend umbildungsfähig. eiter müssen wir bedenken, daß die Anlage des Weisheitszahnes im lter von sechzehn Jahren bereits einen nach mesial gerichteten ruck ausübt und somit eine starke Tendenz zum Lückenschluß besteht. ie Gefahr der Wurzelresorption des benachbarten Sechsjahrmolaren nd des ersten Prämolaren vergrößert sich. Es wäre also bei der Bücksichtigung der Spätanlage in therapeutischer Hinsicht notwenig, einen Lückenhalter für den zweiten Prämolaren einzugliedern. a dieser Lückenhalter fast ein Jahrzehnt im Munde belassen werden müßte, müßte er festsitzend gestaltet sein und aus Edelmatall bestehen.

s wird weiter zweifelhaft sein, ob die Spätanlage entwicklungsfähig st und wie lange diese Entwicklung dauern wird, da sie nicht in len Zeitpunkt des physiologischen Zahndurchbruches fällt. Wie i m m e l angibt, werden die Spätanlagen vor dem zwölften Lebensjahr sichtbar. Wir können bei unseren kieferorthopädischen Maßnahmen bei Kindern einen guten Lückenschluß durch den nach mesial gerichteten Druck des Zwölfjahrmolaren erwarten.

8. Schluß

Zusammenfassung der Ergebnisse der Arbeit.

Für die Untersuchungen der einzelnen Entwicklungsstadien des zweiten unteren Prämolaren wurden Röntgenaufnahmen des Kieferbereiches dieses Zahnes von 559 Kindern im Alter von zwei bis fünfzehn Jahren durchgesehen, beurteilt und statistisch in Bezug auf Lebensalter der Kinder und Entwicklungsstufe des Prämolarenkeimes ausgewertet.

Es wurden zehn Entwicklungsstadien - von der ersten röntgenologisch sichtbaren Keimanlage im Alter von drei Jahren bis zum abgeschlossenen Wurzelwachstum im Alter von fünfzehn Jahren - gefunden.

Die Entwicklung der Krone konnte bei unseren Untersuchungen in sechs verschiedenen Stadien in jeweils bestimmtem Lebensalter röntgenologisch dargestellt werden :

1. Zahnsäckchen erbsengroß (3. - 4. Lebensjahr)
2. Schmale Randverkalkung (4. Lebenajahr)
3. Breite Konturenverkalkung (5. Lebensjahr)
4. Höcker voll verkalkt (6. Lebensjahr)
5. Obere Hälfte der Krone voll verkalkt (6. Lebensjahr)
6. Krone voll verkalkt (7. Lebensjahr)

Für die Entwicklung der Wurzel wurden vier verschiedene Stadien in jeweils verschiedenem Lebensalter röntgenologisch dargestellt:

1. Beginn des Wurzelwachstums (8. bis lo. Lebensjahr)
2. Wurzel zu 1/3 ausgebildet (11. bis 12. Lebensjahr)
3. Wurzel zu 2/3 ausgebildet (13. Lebensjahr)
4. Wurzelwachstum beendet (14. bis 15. Lebensjahr)

Es wurde festgestellt :

1. Mit Beginn des Wurzelwachstums des Prämolaren beginnt die Resorption der Milchzahnwurzel.
2. Das Zahnsäckchen des Prämolarenkeimes ist noch geschlossen, wenn die Wurzel des Prämolaren zu 1/3 ausgebildet ist.
3. Der Prämolar befindet sich im Durchbruch, wenn seine Wurzel zu 2/3 ausgebildet ist und kann sich bei frühzeitiger Extraktion des Milchmolaren schon im Durchbruch befinden, obwohl das Wurzelwachstum erst beginnt.

Es wurde hieraus geschlossen, daß Spätanlagen, die in einem Alter von neun und zehn Jahren zum ersten Mal röntgenologisch sichtbar werden, in der Therapie nicht berücksichtigt werden können, da die Entwicklung der Anlage bis zum Durchbruch des Zahnes im günstigsten Falle neun Jahre braucht und damit eine zu langwierige Behandlung nötig wäre, die nur unter besonderen Bedingungen vorgenommen werden könnte.

7. Literaturverzeichnis

Allerhand, H — Über angeborenen Zahnmangel. Vierteljahrschr. für Zahnheilkunde 1925

Andresen-Häupl-Petrik — Funktionskieferorthopädie. Verlag Joh. Ambrosiun Barth München 1953, 5. Auflage.

Ascher, F. — Die Zahnunterzahl in ihrer Beziehung zu Problemen der Kieferorthopädie. S toma 195o, H.1 , S. 47

Entwicklungsstörungen beim Zahnwechsel. Carl Hanser Verlag, München.

Brady — Schematische Darstellung der Verkalkung der Milch- und bleibenden Zähne. In Hofer-Reichenbach-Wannemacher-Spreter von Kreudenstein, Lehrbuch der klin. Zahnheilkunde Bd.2,S. 16 Verlag Joh. Ambrosius Barth, Leipzig 1952

Dolder — Zahnunterzahl. Schweiz. Monatsschr. f. Zahnhlk. Juli 1936 / Bd.46.

Euler, H. — Über die Lageentwicklung der Prämolaren. Deutsche Zahn-,Mund- und Kieferhlk. 1937,Bd. 4, H. 12.

Fischer,G. — Bau und Entwicklung der Mundhöhle des Menschen. Verlag Dr. Werner Klinkhardt, Leipzig 19o9

Harnisch, H. — Über persistierende Milchzähne. DZZ, 195o, S. 12o.

otz,R. und Kimmel, P. — Über Spätanlagen bleibender Zähne. Zahnärztl. Rundschau 1954, H.22v.

orkhaus, G. — Die Vererbung der Anomalie der Zahnøahl. Correspondenzbl. f. Zahnärzte, 1929, H. 11

eyer, W. — Normale Histologie und Entwicklungsgeschichte der Zähne des Menschen. Verlag Carl Hanser München 1932, 1952

iller, H. — Über einige Fälle von Zahnunterzahl. Deutsche ZMK. 1956, H.11 u. 12.

eirce — Tafel der Verkalkungszeiten der bleibenden Zähne. In Ascher,F." Entwicklungsstörungen beim Zahnwechsel." Verlag Carl Hanser, München.

olitzer,G und Weizenberg,J. — Embryologische Untersuchungen Untersuchungen über die Ursache der Agenesie des oberen lateralen Schneidezahnes. DZZ 1954 , H. 23.

ort, G. — Unterzahl und Retention von Zähnen,sowie das Stehenbleiben von Milchzähnen unter der Kontrolle der Röntgenphotographie. Correspondenzbl. f. Zahnärzte, 19o2, H.3

chweitzer, G. — Zur Frage der erblichen Bedingtheit des isolierten Fehlens von Eckzähnen im bleibenden Gebiß. Deutsche ZMK 1934.H.4.

tegemann, H. — Die Artikulation bei unterzähligen Gebissen. Deutsche ZMK 1935, H. 12.

Trauner, R. Zur phylogenetischen Reduktion einzelner Zähne.
Zeitschr. f. Stomatologie 1933.

Tandler, Schematische Darstellung des Verkalkungsablaufs der Milch- und bleibenden Zähne.
In Kranz,P.P. Klinische Zahnheilkunde und ihre Grenzgebiete.
Verlag J.F. Lehmann, München-Berlin 1943.

Walters,J. Orthodontische Gesichtspunkte bei der Beurteilung der Zahnunterzahl.
Zeitschr. f. Stomatologie.1939,H.12

Webster Wachstums- und Mineralisationsperioden der bleibenden Zähne.
In Hofer-Wannemacher-Spreter von Kreudenstein, Lehrbuch der Zhlk.
Bd.2, Verlag Joh. Ambrosius Barth Leipzig 1952-

Wellauer Über vereinzelt auftretende Verkümmerung der Prämolaren beim Menschen als Folge akuter und chron. Eiterung der Milchmolaren.
Deutsche Monatsschr. f. Zahnhlk.
Leipzig 1885, H. 6.

An dieser Stelle möchte ich Herrn Professor Dr. F. Jung für die Überlassung des Themas und die freundliche Unterstützung bei der Ausführung der Arbeit danken.

Lebenslauf

Am 11. Mai 1931 wurde ich, Anita Andreas, geb. Heiwinkel,als Tochter des Facharztes für innere Krankheiten Dr. Hermann Heiwinkel und seiner Ehefrau, der Zahnärztin Dr. Margarethe Heiwinkel, geb. Mester, in Danzig-Langfuhr geboren.
Ostern 1938 trat ich die Volksschule in Danzig-Langfuhr ein und besuchte vom Sommer 1942 bis zum Januar 1945 die Stephan-Waetzoldt-Oberschule in Danzig-Langfuhr. Nach der Flucht aus Danzig trat ich im Februar 1945 in die Quarta der Detlefsen-Oberschule in Glückstadt (Holstein) ein und bestand am 3. März 1952 an dieser Schule die Reifeprüfung.
Im Sommersemester 1952 begann ich das Studium der Zahnheilkunde an der Johannes Gutenberg-Universität in Mainz. Nach drei vorklinischen Semestern bestand ich im Herbst 1953 die zahnärztliche Vorprüfung und nach vier klinischen Semestern in Mainz im Dezember 1955 das zahnmedizinische Staatsexamen.
Von März bis August 1956 war ich als Assistentin in der konservierenden Abteilung der Klinik und Poliklinik für Zahn-, Mund- und Kieferkrankheiten in Mainz tätig. Im August 1956 trat ich in die kieferorthopädische Abteilung der Klinik ein, da ich beabsichtige Fachzahnärztin für Kieferorthopädie zu werden.

RUDOLF BAEHR DRUCK UND WERBETECHNIK
WÜRZBURG